



**SCHUHFRIED**  
MEDIZINTECHNIK

**Diagnose / Symptomatik:**  
**Peronäusparese / Fußheberschwäche**

**Behandlungsziel:** Muskelerhalt / Wiederherstellung der Funktionsfähigkeit

Versorgung erfolgt mit: STIMULETTE...S2x... oder mit: STIMULETTE...r2x/Cx.....

**Stromform 1:** DEN120 / PS1

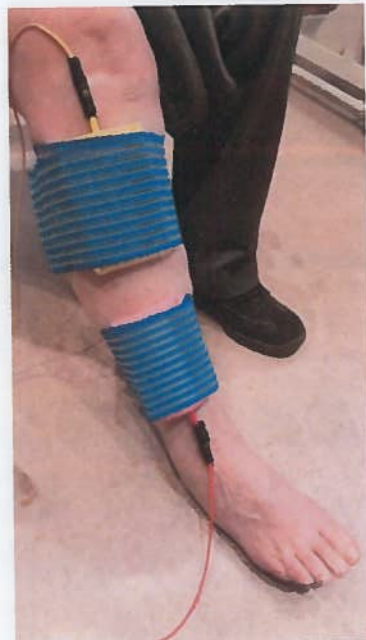**Tastenbezeichnung:** EXPO / PS

**Stromform 2:** DEN40 / PS2

**Tastenbezeichnung:** EXPO / PS

Polarität: biphasisch

**Legen Sie die Elektroden hier an:** vorderer Unterschenkel außerhalb vom Schienbein und fixieren diese flächig mit den Klettbandern. Die Farben der Anschlusskabeln und der Schwammtaschen ist gleichgültig. Die feuchten Schwammtaschen dürfen einander nicht berühren!



**Bewegung:**  
Vorfuß zuckt (DEN120) und hebt sich symmetrisch nach oben, evtl. Änderung der Position der Elektroden, bis sich die gewünschte Bewegung zeigt.  
Wenn möglich zusätzlich DEN40: Fußheber spannt sich an und zieht den Vorfuß nach oben.

Anwendungsvideo:  
<https://m.youtube.com/watch?v=zd1B-XhX-x8>

SCAN ME



**Bitte behandeln Sie: 2 x täglich 15 Minuten**

Bei nachlassender Bewegung legen Sie eine Pause ein.

Ziel: 30 Minuten Stimulation pro Tag, 7 Tage pro Woche

**Bei guten Fortschritten und aktiver Vorfußhebung zusätzlich:**

**Stromform:** Schwellstrom biphasisch **Tastenbezeichnung:** aS

Hinweis: Bei Geräten, die im Heimtherapiemodus verwendet werden, wird die Anzahl der abgeschlossenen Behandlungen sowie die Gesamtbehandlungsdauer gespeichert.

**Das Passwort zum Freischalten ist das Geburtsdatum ( z.B. 121068 )**

Bei Fragen: 01 405 42 06 oder [verordnung@schuhfriedmed.at](mailto:verordnung@schuhfriedmed.at)

Weitere Themen und Inhalte auf  
[www.universimed.com](http://www.universimed.com)



ÖGU Österreichische Gesellschaft für Unfallchirurgie

ÖGOU<sup>T</sup>

# JATROS

Orthopädie & Traumatologie  
Rheumatologie

EUR 9,- Jahrgang 26/2021 ISSN 1997-8308 Österreichische Post AG, MZ 0920-38204M, Retouren an PF 555, 1008 Wien, Universimed CMC GmbH, Markgraf-Rüdiger-Straße 6-8, 1150 Wien

5/2021

**JETZT NEU!** DER ERSTE & EINZIGE ORALE 1x TGL. JAKI ZUGELASSEN BEI RA, AS & PsA<sup>1</sup>



1x TÄGLICH!  
1 TABLETTE!  
1 DOSIERUNG  
15 MG / TAG<sup>1</sup>

**RINVOQ**  
upadacitinib

1ST TIME  
1ST LINE  
JETZT AUCH BEI

AS<sup>\*1</sup> & PsA<sup>\*\*1</sup>

BEI VERSAGEN KONVENTIONELLER THERAPIEMÖGLICHKEITEN<sup>1,2</sup>

BEI VERSAGEN VON MINDESTENS EINEM DMARD<sup>1,2</sup>

**JETZT NEU!** NACH RA AUCH IN AS & PsA<sup>2</sup>

EULAR 2021  
**Neuigkeiten zu RA, AS und SLE**

57. ÖGU-JAHRESTAGUNG  
**Selected Abstracts**



**FOKUSTHEMA**  
**Knieorthopädie & Knie-traumatologie**





## Verletzungsrisiko des Nervus peroneus durch die schräge proximale Verriegelungsmöglichkeit bei Verriegelungsnagelung von Unterschenkelfrakturen

Verfügbare Tibianagelsysteme bergen ein mögliches Risiko für Verletzungen des Nervus peroneus bei zu tiefer, transkruraler Bohrung. Die vorliegende anatomische Studie hat den Verlauf des Bohrkanales des proximalen, nach dorsolateral verlaufenden Verriegelungsbolzens und dessen Abstand zum Nervus peroneus untersucht.

Bei der Verriegelungsnagelung von Unterschenkelfrakturen können in Abhängigkeit der Frakturart unterschiedliche Verriegelungsmöglichkeiten gewählt werden. Die biomechanische Stabilität des Marknagels, insbesondere die axiale Belastbarkeit und Rotationsstabilität, kann durch Verwendung von Verriegelungsbolzen deutlich erhöht werden, wodurch selbst Trümmerfrakturen stabil versorgt und eine frühzeitige Mobilisierung ermöglicht werden kann.<sup>1</sup> Verfügbare Tibianagelsysteme bergen ein mögliches Risiko für Verletzungen des Nervus peroneus bei zu tiefer, transkruraler Bohrung für die proximale schräge, von ventromedial nach dorsolateral verlaufende Verriegelungsmöglichkeit (Abb. 1). Als Endast des Nervus ischiadicus verläuft der Nervus peroneus um das Caput fibulae und teilt sich in einen oberflächlichen und tiefen Ast auf, wobei eine hohe Variabilität besteht.<sup>2</sup> Eine Läsion des Nervus peroneus kann durch Sensibilitätsstörungen am streckseitigen Unterschenkel und Vorfuß sowie eine Vor-

fußheberschwäche mit resultierendem Steppergang eine deutliche Einschränkung der Lebensqualität des Patienten bedeuten. Eine negative Korrelation von Einbringungstiefe des Verriegelungsbolzens und Risiko für eine Nervus-peroneus-Verletzung wurde in einer radiologischen Studie beschrieben.<sup>3</sup>

### Methoden

Es wurde bei 11 in Formalin fixierten rechten menschlichen unteren Kadaverextremitäten ein T2-Tibianagel 300/9mm Standard der Firma Stryker implantiert. Die Präparate wurden in 90° flektiertem Kniegelenk fixiert und die Nägel in üblicher Technik implantiert. Der Marknagel wurde jeweils in zwei unterschiedlichen Tiefen eingebracht: 2 mm (ID1, empfohlen bei statischer Verriegelung) und 7 mm (ID2, empfohlen bei dynamischer Verriegelung) unter der tibialen Gelenkfläche. Die proximalen Bohrungen wurden über den Zielbügel transkrural gesetzt. Nach anatomischer Präparation wurden der geringste Abstand des Bohrkanales zum Nervus peroneus, die transtibiale sowie die transkrurale Bohrkanallänge gemessen. Anschließend wurde die mediolaterale Verriegelungsmöglichkeit gebohrt und analoge Messungen wurden durchgeführt.

### Ergebnisse

Bei der Einbringungstiefe von 2 mm unter der Gelenkfläche (ID1) wurde der Nervus peroneus in 36,4%, in der Einbringungstiefe von 7 mm (ID2) in 27,3% getroffen. Die Einbringungstiefe des Nagels zeigte keinen signifikanten Unterschied in Bezug auf das Risiko für eine Verletzung des Nervus peroneus (Wilcoxon-Test,  $p=0,557$ ). Die mediolaterale Verriegelungsmöglichkeit stellte kein Risiko für Verletzungen des Nervus peroneus dar. Sowohl die schräge transtibiale als auch die

transkrurale Bohrkanallänge wiesen bei den untersuchten Präparaten dieser Studie eine hohe Variabilität auf. Bei Definition eines Cut-offs von 60 mm für die Bohrtiefe wurde der für eine Verletzung des Nervus peroneus gefährdete Bereich in 1 von 10 Fällen (10%) erreicht, jedoch in 9 von 10 Fällen (90%) eine bikortikale Bohrung erzielt. In einem Fall führte die Bohrung am Caput fibulae vorbei und wurde daher in dieser Untersuchung nicht erfasst.

### Schlussfolgerung und Zusammenfassung

Die proximale schräge, nach dorsolateral verlaufende Verriegelungsmöglichkeit des Unterschenkelverriegelungsnagels stellt bei zu tiefer Bohrung sowohl in statischer als auch in dynamischer Einbringungstiefe ein hohes Risiko für eine Verletzung des Nervus peroneus dar. Die gewählte Einbringungstiefe des Nagels macht diesbezüglich keinen signifikanten Unterschied. Zur Vermeidung einer Verletzung des Nervus peroneus sollte beim Bohren für den proximalen schrägen, nach dorsolateral zielenden Verriegelungsbolzen ab einer Bohrtiefe von über 60 mm an eine mögliche Gefährdung des Nervus peroneus gedacht werden und gegebenenfalls eine Bildwandlerkontrolle orthogonal durchgeführt werden.

Autoren: **M. Stockinger**,<sup>1</sup> **M. Humenberger**<sup>2</sup>  
<sup>1</sup> Abteilung für Orthopädie und Traumatologie, Tauernklinikum, Zell am See  
<sup>2</sup> Universitätsklinik für Orthopädie und Unfallchirurgie, Medizinische Universität Wien

### Literatur:

- 1 Schandelmaier P et al.: J Orthop Trauma 1996; 10(1): 37-44  
2 Rausch V et al.: Arch Orthop Trauma Surg 2019; 139(7): 921-6  
3 Asadollahi S et al.: Eur J Orthop Surg Traumatol 2020; 30(3): 523-7

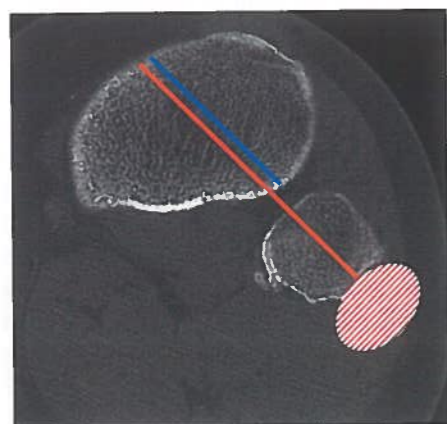


Abb. 1: Darstellung des transtibialen (blau) und transkruralen (orange) Bohrkanales sowie des Gefahrenbereichs für den Nervus peroneus (rot gestreift), axiales CT-Bild des proximalen Unterschenkels auf Höhe des Caput fibulae



## Minimal invasive Osteosynthese mittels „Photodynamic Bone Stabilization System“ nach distaler Fibulafaktur

Die demografische Veränderung der Gesellschaft geht auch in der Unfallchirurgie mit einer vermehrten Anzahl an geriatrischen Patienten einher. Behandlungsziele bei diesem Patientenkollektiv sollten eine möglichst stabile Versorgung und die zeitnahe Wiedererlangung der Eigenständigkeit im Alltag sein. Osteoporose, schlechte Weichteilqualität und schwere Nebenerkrankungen spielen bei der Wahl der Versorgung eine entscheidende Rolle.

Die Frakturversorgung am Sprunggelenk bedarf neben der suffizienten Frakturstabilisierung die Schonung des umliegenden Gewebes. Die Qualität des Knochens und der Weichteile stellt oftmals den limitierenden Faktor der Genesung dar. Eine unsachgemäße Versorgung kann zu postoperativen Infekten und Materiallockerungen führen. Im geriatrischen Patientenkollektiv kommt neben den operativen Faktoren eine von Haus aus verringerte Mobilität der Patienten hinzu, die durch lange postoperative Entlastungsphasen zusätzlich einen enormen Einfluss auf die Eigenständigkeit im Alltag hat.

### Methodik

In unserer prospektiv randomisierten Studie wurden zwei Studienarme nach Fraktur der distalen Fibula bei geriatrischen Patienten betrachtet. Der erste Arm repräsentiert die Kontrollgruppe, welche konventionell mittels ORIF mit Drittelrohrplatte in AO-Technik versorgt wurde und mit 20 kg Teilbelastung an Unterarmgehstützen für 6 Wochen postoperativ behandelt wurde. Patienten im Arm 2 wurden mittels des minimal invasiv einzubringenden intramedullären „Photodynamic Bone Stabilization System“ (IlluminOss®) stabilisiert und durften ab dem ersten postoperativen Tag schmerzadaptiert voll belasten. Primärer Zielparame- ter des klinischen Outcomes war die Funktionalität des Sprunggelenks, objektiviert durch den Score nach Olerud. Sekundäre Zielparame- ter waren Art und Ausprägung postoperativer Komplikationen. Diese wurden unter-

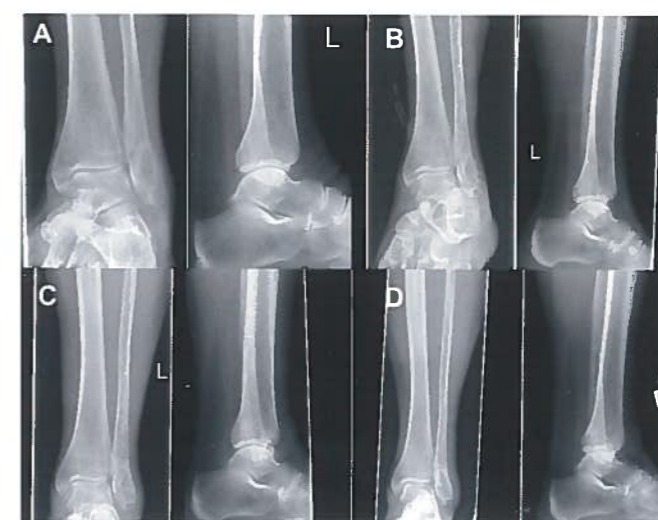

Abb. 1: Röntgenbild einer 76-jährigen Patientin mit einer Fraktur nach AO Typ 44 B1.1 (A, präoperativ), die mit IlluminOss®, dem photodynamischen Knochenstabilisierungssystem, behandelt wurde. Die postoperativen Ergebnisse nach 6 (B) und 12 Wochen (C) sowie nach 13 Monaten (D) zeigen eine ausgezeichnete Frakturheilung

teilt in Minor-Komplikationen (oberflächlicher Wundinfekt, verzögerte Wundheilung, mechanisch prominentes Implantat, Hautirritationen) und Major-Komplikationen, die eine operative Revision bedingen: tiefer Wundinfekt, Materiallockerung, Repositionsverlust. Eingeschlossen wurden Patienten >65 Jahre mit einem Charlson-Score  $\geq 1$  und Vorliegen einer distalen Fibulafaktur (nach AO 44 B1.1, B1.2, B1.3), die die Kriterien zur operativen Versorgung erfüllte.

### Ergebnisse

Bis jetzt konnten 45 Patienten eingeschlossen werden, von denen 39 Patienten (24 w/15 m) mit einem Alter von 77 Jahren ( $\pm 5$ ) zum Follow-up zur Verfügung standen. Der Charlson-Score betrug im Mittel 2 ( $\pm 1$ ). 21 Patienten wurden minimal invasiv und 18 Patienten in klassischer AO-

Technik versorgt. In der IlluminOss®-Gruppe zeigten sich keine Minor-Komplikationen (0%), in der AO-Gruppe hingegen vier (22%). Ein Patient der minimal invasiv operierten Gruppe (4,7%) zeigte einen Repositionsverlust, sodass ein Verfahrenswechsel auf die AO-Versorgung erfolgte. In der AO-Gruppe konnte in einem Fall (5%) eine Materiallockerung bei tiefem Wundinfekt detektiert werden, was eine Materialentfernung zur Folge hatte. Die klinische Funktion bei Kontrolle 1 (6 Wochen) und Kontrolle 2 (12 Wochen) zeigte signifikante Unterschiede zugunsten der IlluminOss®-Gruppe ( $p < 0,01$ ). Bei Kontrolle 3 (6 Monate) und Kontrolle 4 (12 Monate) konnte kein signifikanter Unterschied festgestellt werden.

### Schlussfolgerungen

Unsere Ergebnisse sind durchaus positiv zu werten. Die Tatsache, dass sich eine signifikant bessere klinische Funktion in der IlluminOss®-Gruppe zeigte, hat uns überzeugt. Die sofortige schmerzadaptierte Vollbelastung kann als sicheres Nachbehandlungsschema hervorgehoben werden. Das Fehlen von Minor-Komplikationen lässt auf eine gewebeschonende operative Versorgung schließen.

Autoren: **M. Zyskowski**, **M. Wurm**, **F. Greve**, **S. Pesch**, **M. Müller**, **P. Pflüger**, **P. Biberthaler**, **C. Kirchoff**  
Technische Universität München, Klinik und Poliklinik für Unfallchirurgie





## Mehr als ein Gefühl?! – Kein negativer Effekt auf die Rekonstruktion von Hüftoffset und Beinlänge bei intraoperativem „Overruling“ der präoperativen Planung bei minimal invasiver Kurzschafthimplantation

Die präoperative Planung ist mittlerweile in der klinischen Routine vor endoprothetischen Eingriffen etabliert und dient zur genauen Planung der Prothesengrößen und zur Planung der korrekten Rekonstruktion der Hüftgelenkgeometrie und der Beinlänge. Das Nichtbefolgen der präoperativen Planung stellt einen gewissen Unsicherheitsfaktor für den Chirurgen dar, der bis dato wissenschaftlich noch nicht untersucht wurde.

### Hintergrund

Zementfreie Kurzschäfte werden in der primären Hüftendoprothetik immer häufiger verwendet. Sie zeigen Vorteile bei der gewebeschonenden minimal invasiven Implantation sowie beim Erhalt von Knochen substanz für den Revisionsfall. Einen weiteren Vorteil stellt die genauere Rekonstruktion der Hüftgeometrie dar. Für diese ist eine sorgfältige präoperative Planung notwendig, um Hüftoffset und Beinlänge adäquat rekonstruieren zu können. In ausgewählten Fällen kann diese Planung aufgrund intraoperativer Gegebenheiten nicht eingehalten werden.

### Methodik

Wir untersuchten den Effekt des intraoperativen „Overrulings“ der geplanten Offset-Variante auf die Rekonstruktion des Hüftoffsets, die Beinlängendifferenz, die Implantatpositionierung und den Canal Fill Index. Eine Fallserie mit 1052 Implantationen eines zementfreien Kurzschafthimplantates

(Fitmore®, Zimmer Biomet, Warsaw, IN, USA) und einer zementfreien Pressfit-Pfanne (Allofit®-S, Zimmer Biomet, Warsaw, IN, USA) wurde retrospektiv auf Einschlusskriterien geprüft. Es wurden 100 unilaterale Implantationen mit einer kontralateralen gesunden Hüfte ohne Deformitäten oder Voroperation (Kellgren Lawrence  $\leq 1$ ) als Referenz eingeschlossen. Die Messungen wurden an einem präoperativen und an einem drei Monate postoperativen Anterior-posterior-Hüftvergleichsröntgen im Stehen durchgeführt. Die Patienten wurden in zwei Gruppen unterteilt: Gruppe A (präoperative Planung eingehalten) und Gruppe B (präoperative Planung nicht eingehalten).

### Ergebnis

Das Hüftoffset wurde in Gruppe B um 3,8 mm ( $p=0,035$ ) signifikant erhöht und in Gruppe A ohne statistische Signifikanz um 2,1 mm ( $p=0,405$ ), verglichen mit der kontralateralen gesunden Seite. Es zeigte sich kein Einfluss auf die Beinlängendifferenz

( $p=0,755$ ), die Canal Fill Indices (CFI I:  $p=0,866$ ; CFI II:  $p=0,832$ ; CFI III:  $p=0,610$ ) und die Schaftachse ( $p=0,323$ ).

### Schlussfolgerung

Wird bei minimal invasiver Kurzschafthimplantation die präoperative Planung intraoperativ nicht eingehalten, besteht kein erhöhtes Risiko für einen negativen Effekt auf die Offset-Rekonstruktion, die Beinlängendifferenz und die Implantatpositionierung. Trotzdem ist eine genaue präoperative Planung ein essenzieller Teil bei Implantation eines zementfreien Kurzschafthimplantates, um negative Effekte in Hinblick auf die Rekonstruktion der Hüftgeometrie und Beinlängendifferenz zu vermeiden. ■

Autoren: M. Luger, C. Stadler, L. Pisecky, B. Schauer, R. Hochgatterer, J. Allerstorfer, T. Gotterbarm, A. Klaskan  
Universitätsklinikum für Orthopädie und Traumatologie Linz

## Muskulatur erhalten - bis der Nerv nachgewachsen ist!

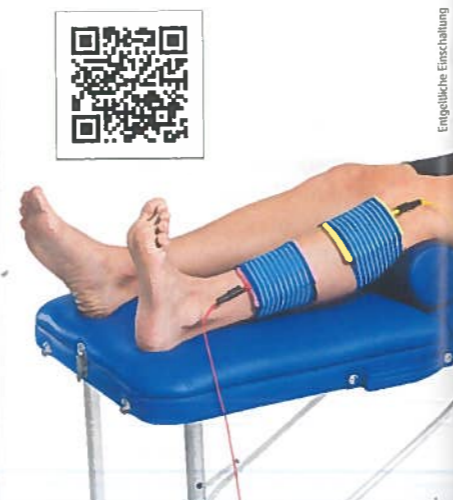### Elektrotherapie bei peripherer Nervenläsion, speziell Peroneus

Denervierter Muskel atrophiert und dystrophiert, die Muskelmasse bildet sich dramatisch zurück und wird durch Fett und Bindegewebe ersetzt. Diese degenerativen Vorgänge werden durch die besondere Art der Elektrostimulation mit der STIMULETTE S2x rückgängig gemacht.

Dies erfolgt mit breiten Stromimpulsen und sehr hohen Intensitäten, wissenschaftlich fundiert im EU-weit durchgeführten RISE-Projekt. Die STIMULETTE S2x ist für die sichere und effektive Heimtherapie geeignet.

Vorteil für den Patienten: Einfache Handhabung, sichtbare Erfolge, hohe Compliance.  
Vorteil für den Arzt: Aussicht auf vollständige Wiederherstellung durch hohe Intensitäten.

Mehr Info: 01/405 42 06 - Schuhfried Medizintechnik



Engelgliche Einschaltung



## Inzidenz und Ursache der Peroneusläsion nach Verriegelungsnagelung bei Unterschenkelfrakturen

Die Verriegelungsnagelung stellt unter den verschiedenen operativen Behandlungsmöglichkeiten die bevorzugte Therapie von Unterschenkelchaftfrakturen dar. Eine seltene, jedoch schwerwiegende Komplikation ist die Verletzung des Nervus peroneus im Rahmen der Verriegelungsnagelung.

Die Verletzung des Nervus resultiert aus der anatomischen Nahebeziehung zum Operationsgebiet bei der proximalen Verriegelung. Erfolgt die Bohrung beim Setzen der von anteromedial nach posterolateral verlaufenden Verriegelungsschraube zu weit oder wird die Verriegelungsschraube zu lang gewählt, besteht die Gefahr, den Nerv zu verletzen. Das Sich-Verlassen auf das taktile Feedback beim Durchbohren der Corticalis oder stumpfe Bohrer können zu einem ungewollt tiefen Eindringen führen. Abhängig davon, ob der Nervus peroneus communis oder einer seiner beiden Äste verletzt wird, kommt es zu unterschiedlichen Verletzungsmustern. Die Klinik reicht von sensiblen Ausfällen bis hin zu einer motorischen Parese oder Plegie aller Extensoren und Pronatoren des Fußes. Letzteres macht das normale Gehen unmöglich und führt zu einem schlaff herabhängenden Fuß und dem sogenannten Steppergang.

Abhängig davon, ob der Nervus peroneus communis oder einer seiner beiden Äste verletzt wird, kommt es zu unterschiedlichen Verletzungsmustern. Die Klinik reicht von sensiblen Ausfällen bis hin zu einer motorischen Parese oder Plegie aller Extensoren und Pronatoren des Fußes. Letzteres macht das normale Gehen unmöglich und führt zu einem schlaff herabhängenden Fuß und dem sogenannten Steppergang.

### Patienten und Methodik

Daten von Patienten, die aufgrund von Unterschenkelchaftfrakturen an der Wiener Universitätsklinik für Orthopädie und Unfallchirurgie im Zeitraum von Jänner 2000 bis Dezember 2017 operativ versorgt wurden, wurden retrospektiv erhoben und ausgewertet. Die zur Verfügung gestellten Daten wurden mithilfe von deskriptiver Statistik und dem Chi-Quadrat-Test aufgearbeitet. Insgesamt wurden 1159 Patienten eingeschlossen. Das durchschnittliche Alter der Patienten betrug  $43,9 \pm 19,8$  Jahre, der jüngste war 1 Jahr und der älteste 93

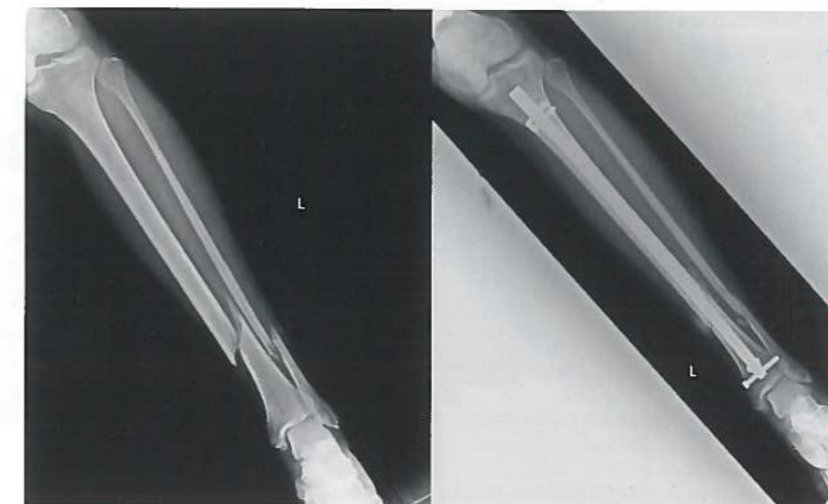

Abb. 1: Röntgenbild einer 35-jährigen Patientin prä- und postoperativ. Die Bohrung von anteromedial nach posterolateral ist die wahrscheinlichste Ursache für die postoperativ aufgetretene Peroneusläsion

Jahre alt. 61,35% waren männlich. 19,33% der Frakturen waren offene Frakturen. Mit einem Verriegelungsnagel wurden 616 Frakturen versorgt, 273 erhielten eine Plattenosteosynthese, 217 einen Fixateur externe und 60 wurden mit einer Verschraubung oder Bohrdrahtosteosynthese versorgt. Einige der Frakturen wurden mit mehr als einer Osteosynthesemethode stabilisiert.

### Resultate

Von den 616 Patienten, deren Unterschenkelchaftfraktur mittels Verriegelungsnagelung versorgt wurden, hatten 15 Patienten eine Peroneusläsion, einer davon beidseits (2,60%). Alle Peroneusläsionen waren mit einer Schaftfraktur vergesellschaftet und 50% waren offene Frakturen. Bei 7 der 16 verwendeten Verriegelungsnägel wurde die schräge Verriegelungsoption von anteromedial nach posterolateral genutzt.

Bei 11 Patienten kam es zu einer vollständigen Remission der Peroneusläsion. Bei 4 der restlichen 5 war die aktive Bewegung im oberen Sprunggelenk nahezu oder

komplett aufgehoben. Bei einem Patienten beschränkte sich die verbliebene Läsion auf eine Hyposensibilität der Größe einer Fingerkuppe proximal des Großzehennagels.

Bei einer Patientin (0,16%) konnte die schräge Bohrung der von anteromedial nach posterolateral verlaufenden Schraube als zu weit und transfibular als wahrscheinlichste Ursache für die Peroneusläsion identifiziert werden. Die Ursachen für die Verletzung des

Nervus peroneus im Fall der weiteren Patienten mit verbliebenen sensiblen und motorischen Defiziten waren am ehesten auf ausgeprägte Weichteilverletzungen mit Muskelnekrosen, bzw. ein Kompartmentsyndrom zurückzuführen.

### Schlussfolgerung

Die Verriegelungsnagelung birgt bei der Besetzung der nach posterolateral verlaufenden proximalen Verriegelung das Risiko der Verletzung des Nervus peroneus. Die niedrige Inzidenz dieser Komplikation spricht für eine sichere Operationsmethode. Da es sich jedoch um eine schwerwiegende iatrogen verursachte Komplikation handelt, muss eine zu tiefe Bohrung vermieden, bei der Längenmessung sorgsam hantiert und auf eine korrekte Schraubenslänge geachtet werden. ■

Autoren: C. Naß,<sup>1</sup> M. Humenberger,<sup>2</sup> S. Hajdu<sup>2</sup>  
<sup>1</sup> Klinik Favoriten, Wien  
<sup>2</sup> Universitätsklinik für Orthopädie und Unfallchirurgie, Medizinische Universität Wien